

Trastornos Motores del Esófago

Dr. Marcelo Viola Malet

Dr. Federico Paz

Dr. Justino Zeballos



Trastornos Motores del Esófago (TME)

Fases de la Deglución

- Oral
- Faríngea
- Esofágica



Trastornos Motores del Esófago

Disfagia

- ✓ Del Griego: “*dys*” dificultad , “*phagia*” comer
- ✓ **Disfagia:** - Alteración de eventos fisiológicos de la deglución en su tiempo esofágico; síntoma cardinal en TME
 - Sensación de detención del alimento a nivel esofágico
- ✓ Indica trastorno esofágico



Trastornos Motores del Esófago

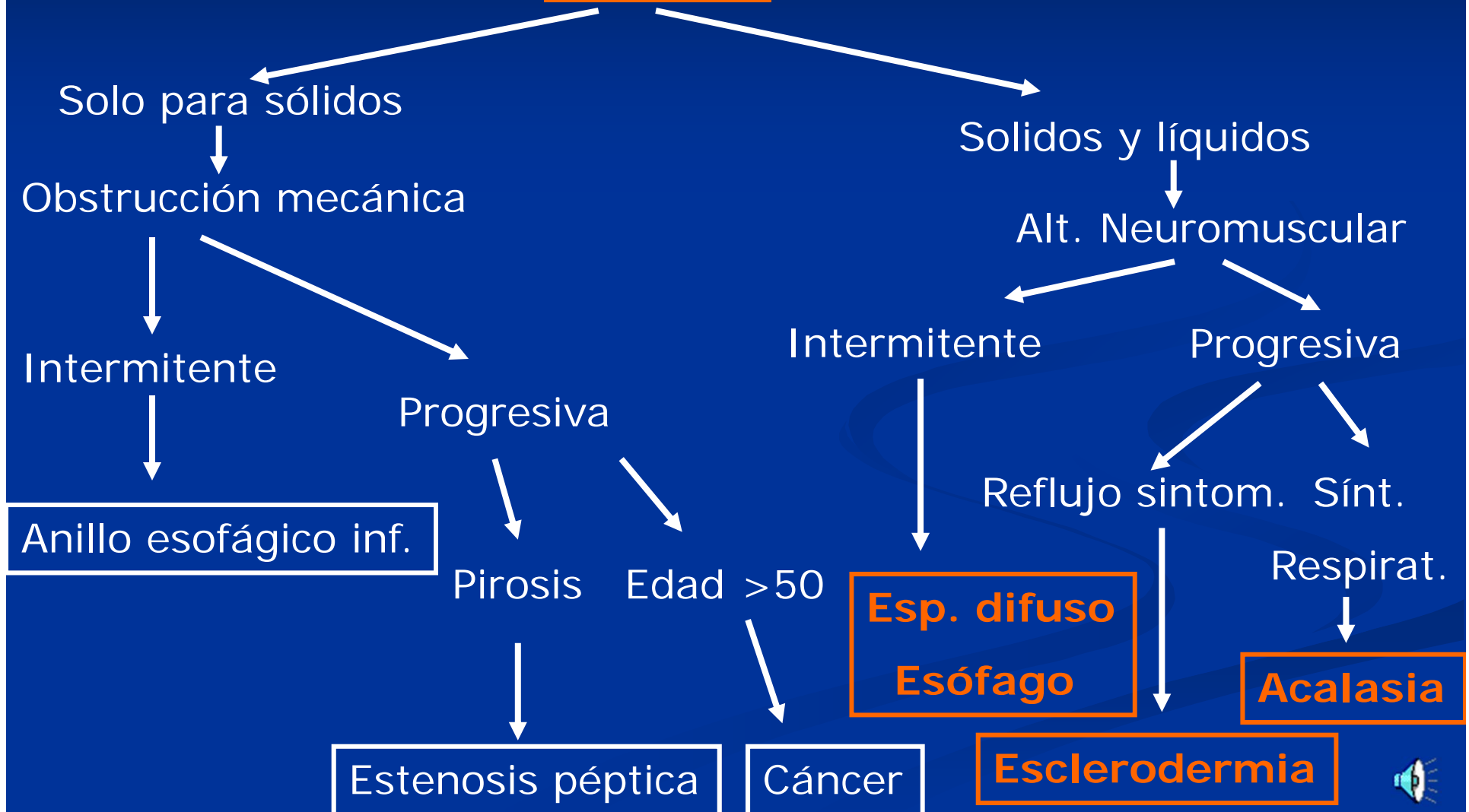
Disfagia

- ✓ Orígen en: - *Alteración estructural (mecánica, orgánica)*
 - *Alteración neuromuscular (motora, funcional)*



Trastornos Motores del Esófago

Disfagia



Trastornos Motores del Esófago

Clasificación

Trastornos Motores Primarios

- ✓ **Acalasia**
- ✓ Espasmo Difuso del Esófago
- ✓ Esófago en “cascanueces”
- ✓ E.E.I. Hipertensivo
- ✓ Desordenes Inespecíficos



Trastornos Motores del Esófago

Clasificación

Trastornos Motores Secundarios

- ✓ Colagenopatías
- ✓ Polimiositis
- ✓ L.E.S.
- ✓ Enf. Neuromusculares
- ✓ Neoplasias



Trastornos Motores del Esófago

Acalasia

Generalidades

- ✓ Willis → 1er. Caso hace 300 años
- ✓ Hurt 1929 → Acalasia- Falta relajación
- ✓ Falta peristalsis cpo. esofágico
- ✓ Relajación incompleta EEI
- ✓ Presión reposo EEI 30mmHg



Trastornos Motores del Esófago

Patogenia

- ✓ Desconocida
- ✓ Distintas Teorías
 - *Degeneración plexo mientérico
 - *Viral (Zoster), autoinmune, Chagas
 - *Cambios degenerativos en motoneurona dorsal
- ✓ Máx. incidencia 25-60a



Trastornos Motores del Esófago

Clínica

- ✓ Disfagia “paradojal” ↑ c/stress
- ✓ Regurgitaciones
- ✓ Dolor Tx
- ✓ Microaspiraciones nocturnas
- ✓ ↓ Peso
- ✓ Enf. Premaligna 5-10% (Cá. Epidermoide 15-25a)

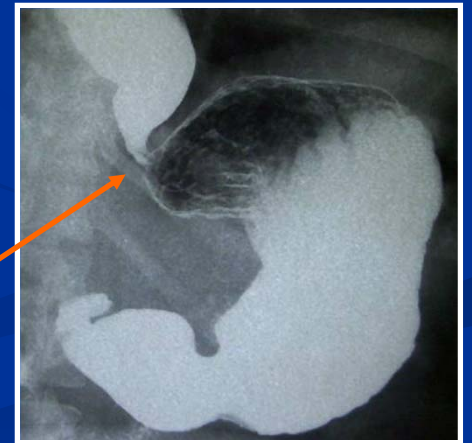
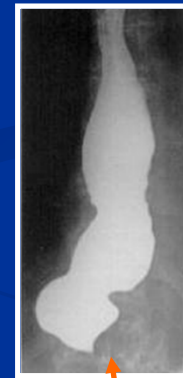
Trastornos Motores del Esófago

Paraclínica

- ✓ Rx Tx- * Esófago dilatado c/nivel hidroaéreo
* Escaso o nada de aire en cámara gástrica

- ✓ EGD- * Esófago dilatado c/nivel
* Imagen en “Pico de pájaro”



- ✓ FGC- * Dilatación cpo. Esofágico e hipertonia EEI



Trastornos Motores del Esófago

Paraclínica

- ✓ Manometría-
 - *ausencia de peristaltismo
 - *relajación incompleta E.E.I.
 - *presión EEI ↑ (>30mmHg)
 - *p. intraesof. > p. intragástrica

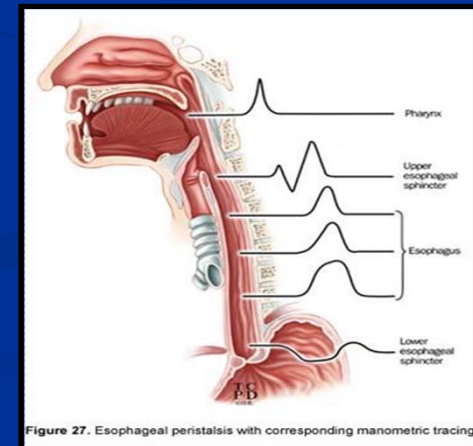
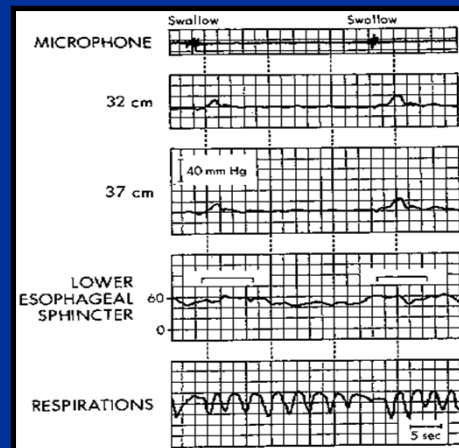



Figure 27. Esophageal peristalsis with corresponding manometric tracing



Trastornos Motores del Esófago

Tratamiento

- ✓ Médico: - Higiénico, dietético y farmacológico
 - Nitritos y Calcio antagonistas
- ✓ Quirúrgico: - Endoscópico- Dilataciones c/bujías o o balón neumático
 - Esofagomiomía Heller, Heller-Dor, Heller-Pinotti



Trastornos Motores del Esófago

Tratamiento

Principios Quirúrgicos

- ✓ Mínima disección hiato esofágico
- ✓ Sección completa fibras long. y circ. esófago
- ✓ Miotomía long. Esófago 6cm
Estómago 2cm
- ✓ Funduplicatura parcial



Trastornos Motores del Esófago

Complicaciones

- ✓ **Respiratorias**
 - ✓ Aspiraciones / NA
 - ✓ Bronquiectasias
 - ✓ Abscesos pulmonares
- ✓ **GI**
 - ✓ Desnutrición
 - ✓ Aumento riesgo cáncer esófago



Trastornos Motores del Esófago

Espasmo Difuso del Esófago

Generalidades

- ✓ Motilidad esofágica normal interrumpida por ondas de alta presión
- ✓ Etiología desconocida
- ✓ Símil “colon irritable”
- ✓ Degeneración nerviosa de distribución irregular



Trastornos Motores del Esófago

Clínica

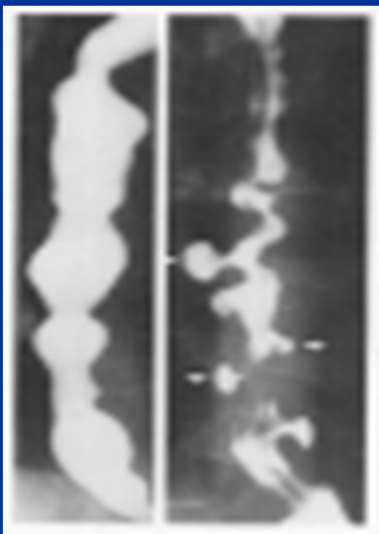
- ✓ **Dolor torácico**
- ✓ Disfagia
- ✓ Por complicaciones respiratorias



Trastornos Motores del Esófago

Paraclínica

- ✓ EGD doble contraste- Desaparición peristaltismo secuencial



- Contracc. simultáneas no coordinadas (ondas terciarias)
- Esófago en “saca corchos” o “espiral”
- Imágenes pseudo-diverticulares



Trastornos Motores del Esófago

Paraclínica

- ✓ FGC- Contracciones múltiples y simultáneas del esófago

- ✓ Manometría- Contracciones simultáneas 2/3 inf.,
aperistálticas
 - Amplitud y frecuencia creciente
 - Espontáneas
 - Intercaladas contracciones normales



Trastornos Motores del Esófago

Tratamiento

- ✓ Médico: - Higiénico-dietético
 - Igual que otros TME
 - Tto. Sintomático y de complicaciones
 - Asegurar al paciente que su enfermedad es benigna y no progresiva
- ✓ Quirúrgico: ?



Trastornos Motores del Esófago

Esclerodermia

Generalidades

- ✓ Enfermedad de la microcirculación más disfunción neuronal intramural
- ✓ Aperistalsis y pérdida del tono EEI



RGE

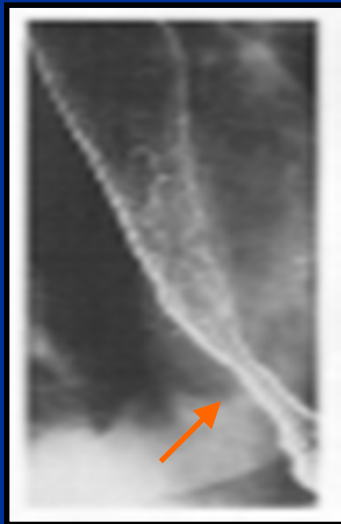Estenosis



Trastornos Motores del Esófago

Paraclínica

- ✓ **EGD doble contraste-** Estenosis regular esófago distal
- Aperistalsis



- ✓ **FGC-** Dilatación cpo. esofágico y aperistalsis
- ✓ **Manometría-** Aperistalsis e Hipotonía EEI



Trastornos Motores del Esófago

Tratamiento

- ✓ Profilaxis y Tto. ERGE
- ✓ Cirugía antireflujo (última alternativa)



Trastornos Motores del Esófago

Aspectos Quirúrgicos de los TME

Abordajes

- ✓Laparotomía
- ✓Toracotomía pósterolateral izq.
- ✓Laparoscópica
- ✓Toracoscópica



Trastornos Motores del Esófago

Conclusiones

- ✓ Cirugía Laparoscópica- Nueva dimensión
- ✓ Igual concepto que Laparotomía
- ✓ Conversión { exposición dificultosa
amplia apertura mucosa
- ✓ Beneficios parietales, menor dolor, reduce estadía hospitalaria y rápido reintegro a tareas habituales

